



Clínicas Quirúrgicas Facultad de Medicina  
Universidad de la República. Uruguay 2019

## BOCIO Y NÓDULO TIROIDEO

Dr. Carlos Misa Meliá

Dr. Raúl Perna

### Introducción

En este capítulo se analizarán con un criterio clínico, las enfermedades benignas de la glándula tiroides que incluyen un frecuente motivo de consulta, que es derivado al cirujano para su eventual resolución quirúrgica.

### BOCIO

Desde el punto de vista clínico-semiológico se define un bocio como “todo aumento de volumen difuso o localizado de la glándula tiroides”. Desde la óptica anátomo-patológica solo constituyen bocios aquellas tumoraciones localizadas o difusas que se originan por hiperplasia o hipertrofia de los constituyentes normales de la glándula (se excluyen las tiroiditis y los neoplasmas). La glándula tiroides normalmente no se ve ni se palpa en el examen físico. El tamaño normal de cada lóbulo tiroideo corresponde aproximadamente (según la OMS) al tamaño de la falange ungueal del pulgar del examinador.

Clínicamente se clasifican los bocios en 4 grados:

- 1- Se palpa pero no se ve.
- 2- Se palpa y se ve.
- 3- Deforma el cuello.
- 4- Es visible desde atrás.

Cuando el agrandamiento de la glándula es difuso (de toda la glándula aunque no necesariamente simétrico), hablamos de *bocios difusos*; cuando se perciben nódulos, se les denomina *bocios multinodulares*. La presencia de un único nódulo tiroideo constituye una entidad especial llamada *nódulo tiroideo único o sólido* y será tratado

más adelante (preferimos no hablar de bocio uninodular).

### Manifestaciones clínicas

El bocio es la afección más común de la glándula tiroides y la mayoría de los casos leves (grado I y II) cursa en forma asintomática, siendo descubierto como simple agrandamiento de la glándula.

Desde el punto de vista semiológico, los bocios y tumoraciones de origen tiroideo en forma característica ascienden y descienden con los movimientos deglutorios, traduciendo su vinculación con el eje visceral del cuello. Además se ocultan total o parcialmente (de acuerdo al tamaño) al contraer los músculos infrahioideos al oponerse al movimiento de apertura bucal del paciente. Como se comprenderá, aquí como en otras regiones, las grandes tumoraciones alteran la semiología habitual y los bocios muy voluminosos nunca se ocultan totalmente al contraer la musculatura infrahioidea. En su evolución grandes bocios, sobre todo multinodulares, pueden crecer hacia el mediastino ocupando parte del sector anterosuperior del mismo; es el caso de los llamados *bocios intratorácicos o plongeantes* (del francés sumergidos o zambullidos) en el tórax. Este tipo peculiar de crecimiento se ve facilitado por el propio peso de la tumoración, el plano inclinado hacia atrás y abajo de la tráquea y el mecanismo “aspirativo” que ejerce la presión negativa intratorácica.

La **repercusión funcional** de un bocio debe ser analizada a nivel regional y general.

La *repercusión regional* está dada por el efecto de masa que ejerce sobre estructuras vecinas. Es más frecuente en los bocios multinodulares y comprenden: compresión y desplazamiento de la vía aérea, disfagia por compresión de hipofaringe-esófago, disfonía por efecto mecánico (la parálisis del nervio recurrente debe interpretarse como signo de malignidad) e ingurgitación venosa, cianosis y edema en esclavina por compresión de las venas de la base del cuello. Esta última situación puede

evidenciarse con la maniobra de Marañón – Pemberton que consiste en pedirle al paciente que eleve ambos miembros superiores mientras dirige la cabeza y el cuello hacia adelante (busca estrechar el orificio superior del tórax y se ve sobre todo en grandes bocios plongeantes).

La *repercusión general* depende de la coexistencia de disfunción tiroidea vinculada a alteraciones en la producción de hormonas tiroideas. La mayoría de los bocios son eufuncionantes. Los bocios que cursan con *hipofunción tiroidea* son en su mayoría multinodulares y predominan en las zonas de bocio endémico por déficit de ingesta de yodo. En nuestro medio se ha logrado controlar esta situación incorporando por ley sal yodada desde 1961 en las zonas endémicas (al norte del Río Negro) y desde el año 2000 en todo el país. Son manifestaciones características del hipotiroidismo el aumento de peso, intolerancia al frío, fatigabilidad, tristeza o depresión, ideación lenta, hipermenorrea. Los bocios que cursan con *hiperfunción tiroidea* que pueden ser derivados para tratamiento quirúrgico usualmente corresponden a alguna de las siguientes variedades:

*Enfermedad de Graves-Basedow*: es una tiroiditis autoinmune de etiología no muy bien conocida, que se caracteriza por una hiperplasia difusa de la glándula tiroides resultando en un bocio con hiperfunción o hipertiroidismo. Es la causa más común de tirotoxicosis. Es más frecuente en mujeres jóvenes y su presentación completa asocia al bocio difuso un florido hipertiroidismo (taquicardia, palpitations, adelgazamiento, fatiga muscular, nerviosismo, cambios del humor, irritabilidad, hiperactividad con falta de concentración, oligomenorrea o amenorrea, diarreas), exoftalmos y mixedema pretibial.

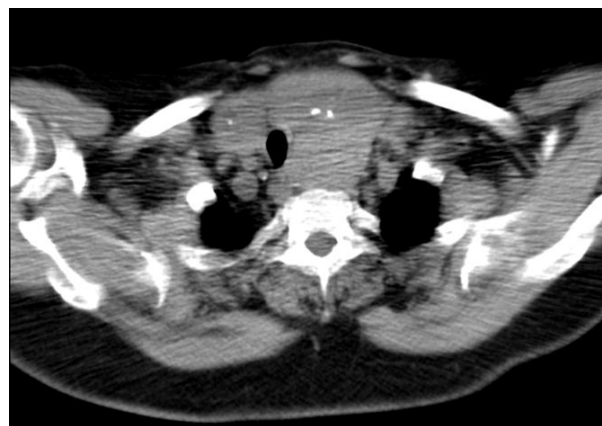
*Enfermedad de Plummer*, caracterizada por la presencia de un bocio multinodular asociado a hipertiroidismo. En general afecta a mujeres más añosas los síntomas son menos manifiestos y nunca presentan exoftalmos;

predominan los trastornos de la esfera cardiovascular, taquicardia y alteraciones del ritmo cardíaco fundamentalmente fibrilación auricular (refractarios al tratamiento convencional con antiarrítmicos).

*Adenoma tóxico* o hiperfuncionante autónomo, corresponde a un nódulo tiroideo (adenoma) funcionante y autónomo que produce cantidades suprafisiológicas de hormonas tiroideas, suprimiendo la secreción de hormona tiroestimulante (TSH), y la captación de radioyodo en la gammagrafía por el tejido tiroideo circundante. Clínicamente se caracteriza por la aparición de una tumoración en la logia tiroidea, con o sin síntomas manifiestos de hipertiroidismo.

#### EXAMENES PARACLÍNICOS

Los estudios diagnósticos fundamentales consisten en perfil tiroideo (T3, T4, TSH) y ecografía de cuello. La TAC de cuello y tórax debe efectuarse ante la sospecha de un bocio intratorácico. El centellograma tiroideo solo debe ser solicitado ante la sospecha de un adenoma hiperfuncionante autónomo o en la enfermedad de Plummer. Dado el carácter excepcional de la asociación de cáncer tiroideo y tirotoxicosis, no suelen estar indicados estudios de punción citodiagnóstica excepto la coexistencia de tumoraciones de alta sospechosa.



Tomografía computada de cuello. Bocio multinodular con macrocalcificaciones, desviación y compresión traqueal.

#### TRATAMIENTO

El manejo variará de acuerdo a la catalogación de cada tipo de bocio. Son indicaciones de

cirugía: los grandes bocios (grado 3 o 4) eufuncionantes, tanto difusos como multinodulares, que presentan elementos compresivos, o crecimiento intratorácico o por razones cosméticas. El tratamiento de elección es la tiroidectomía total. En los bocios difusos con hipertiroidismo, el tratamiento inicial será siempre médico, tendiente a compensar la hiperfunción, con drogas antitiroideas (propiltiouracilo o metimazol). Una vez logrado esto, puede indicarse yodo radiactivo ( $I^{131}$ ) o tratamiento quirúrgico (de elección en mujeres jóvenes en edad reproductivas y grandes bocios). En los bocios nodulares la opción terapéutica más aceptada, luego de compensada la hiperfunción, es la cirugía ya que el yodo radiactivo no es tan efectivo como en el bocio difuso. En la enfermedad de Plummer (multinodular) se realizará una tiroidectomía total. En el adenoma hiperfuncionante autónomo (con un centellograma que certifique que ese nódulo es el único hiperfuncionante) es suficiente la lobectomía que incluya obviamente el nódulo problema.

## NÓDULO TIROIDEO

El *nódulo tiroideo* es una entidad clínico-semiológica que puede corresponder a múltiples patologías, de hecho casi todos los procesos patológicos de la tiroides pueden presentarse como nódulos. Significa un gran desafío a la pericia e idoneidad para el médico que se enfrenta a una tumoración que está apenas a un par de centímetros por detrás de la piel. Estos nódulos son muy frecuentes y pueden detectarse por palpación hasta en un 35 % de la población general, cifra alta que aún puede ser mayor (65 %) sobre todo debido a la utilización de la ultrasonografía. Influye esta cifra, los hallazgos ecográficos en estudios realizados por otras causas (hallazgo incidental o *incidentaloma*). No es de buena práctica clínica pensar que todo nódulo tiroideo puede ser un cáncer y operarlos a todos. El objetivo inicial del médico que se enfrenta a un paciente portador de un nódulo tiroideo es identificar aquellos que pueden ser un cáncer (10 %), que causan fenómenos

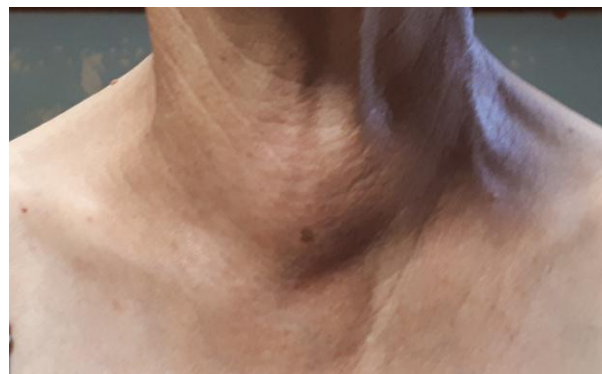compresivos (5 %) o que determinan hiperfunción (5 %). Es decir: cerca del 90 % de los nódulos son benignos y 90 a 95 % son asintomáticos.

Si bien la enorme mayoría de los cánceres tiroideos se presentan como un nódulo único, *la gran mayoría de los nódulos únicos no corresponden a un cáncer*. De hecho en las distintas series publicadas, el hallazgo de un cáncer solo se verifica en el 10 a 15 % de los casos. En orden decreciente de frecuencia un nódulo tiroideo puede corresponder a:

- Nódulo hiperplasia-involución (coloideo-quístico).
- Quistes tiroideos.
- Adenoma folicular.
- Cáncer.
- Tiroiditis.

## Diagnóstico

Desde el punto de vista semiológico, se plantea el *diagnóstico clínico* de nódulo tiroideo ante una tumoración que asienta en la región infrahioidea, que asciende y desciende con la deglución y que se oculta total o parcialmente con la contracción de los músculos infrahioideos (al oponerse a la apertura bucal del paciente). Hablamos de *nódulo único o solitario* cuando no palpamos otras tumoraciones ni palpamos la glándula tiroides (por definición una tiroides normal no es palpable). Si por el contrario se palpan otros pequeños nódulos o se palpa la glándula aumentada, estamos en presencia de un *nódulo prominente o dominante* en el contexto de un bocio multinodular.



Nódulo tiroideo istmico.

Un nódulo que presenta un crecimiento mantenido durante meses, generalmente indoloro y sin hiperfunción, es sospechoso de corresponder a un cáncer; pero el crecimiento brusco en un par de días acompañado de dolor, es característico de una hemorragia dentro de un nódulo quístico preexistente. También es signo de riesgo la consistencia dura o pétrea y la fijación a los planos vecinos. En presencia de un nódulo tiroideo, la palpación de una adenopatía satélite o la aparición de disfonía son, hasta demostración de lo contrario, sugestivos de un cáncer tiroideo

### Algoritmo de estudio

Corresponde al estudio secuencial y progresivo, racional, a fin de no superponer ni realizar estudios innecesarios. Se busca así mejorar la relación costo-efectividad, disminuyendo al máximo la incidencia de falsos positivos (evitando operaciones innecesarias) y sobre todo falsos negativos.

El estudio inicial de estos pacientes debe comenzar con un *perfil tiroideo* (T3, T4, TSH en sangre) y ecografía de cuello.

La *ultrasonografía de cuello* es un estudio no invasivo, de bajo costo y alta disponibilidad que informa si se trata de un nódulo único o múltiple, si es sólido, quístico o mixto y tiene además alta sensibilidad para detectar adenomegalias no evidentes clínicamente. Puede orientar al diagnóstico de la naturaleza de la tumoración pero nunca es 100 % concluyente: la gran mayoría de los cánceres son *nódulos sólidos* pero la mayoría de los nódulos sólidos no son cánceres. Los *nódulos quísticos* generalmente son benignos (sobre todo si presentan pared fina sin irregularidades internas y con contenido homogéneo) pero si presenta paredes gruesas, irregulares con prolongaciones internas puede corresponder a un cáncer con áreas de necrosis y hemorragia. Un signo ecográfico de riesgo de malignidad es el hallazgo de *microcalcificaciones* que son características de los cánceres papilares; pero *calcificaciones grandes* e irregulares se observan en nódulos de hiperplasia-involución

de larga evolución. Otros signos de riesgo incluyen márgenes irregulares, o ausencia de elasticidad del nódulo.

El complemento *ecodoppler color* en la ultrasonografía aporta elementos de sospecha aunque no definitivos: un nódulo sólido con vascularización periférica pero no central probablemente sea benigno; si la vascularización es intranodular o mixta (periférica y central) aumenta el riesgo de enfermedad maligna pero puede tratarse de un adenoma hiperfuncionante.

El paso siguiente en el algoritmo diagnóstico es el *estudio citológico* del nódulo mediante *punción-aspiración con aguja fina* (PAAF).

Es el único procedimiento no quirúrgico que puede (no siempre) diagnosticar malignidad en un nódulo problema. Uno de los precursores de este procedimiento en nuestro medio, fue el Prof. Dr. Pedro Paseyro, en 1938. Es un procedimiento que se realiza en forma ambulatoria, bien tolerado y con muy escasas complicaciones. Consiste en el diagnóstico citológico (no histológico) de las afecciones tiroideas. Su resultado se informa, de acuerdo a la clasificación del Consenso de Bethesda (2007) en 6 categorías:

1. *Muestra no diagnóstica o insatisfactoria* (extendido hemorrágico con escasos elementos citológicos tiroideos) repetir la PAAF.
2. *Benigno*. En general corresponde a un nódulo de hiperplasia-involución y muestra células tiroideas de talla pequeña, células espumosas que corresponden a macrófagos fagocitando el coloide, cristales de colesterol y sustancia coloide más o menos abundante. De acuerdo al tamaño y sintomatología se puede vigilar la evolución o indicar una lobectomía.
3. *Lesión folicular de significado incierto*, repetir la PAAF.
4. *Neoplasia folicular*, que corresponde en un 80 % de los casos a un adenoma y en 20 % restante a un carcinoma folicular. Debe operarse (lobectomía) y esperar el estudio definitivo en parafina. La biopsia

intraoperatoria tampoco puede diferenciar ambas entidades y no debe ser solicitada.

5. *Sospechoso de malignidad.* Se debe operar, lobectomía con biopsia extemporánea y eventual tiroidectomía total.

6. *Maligno.* Característico del carcinoma papilar, medular e indiferenciado. En ellos está indicada la tiroidectomía total.

Existe la posibilidad de una PAAF con citología falsa negativa en tasas de hasta 5% por lo que es importante correlacionarla con el patrón ecográfico de los nódulos.

La *gammagrafía* (centellografía) es innecesaria en la mayoría de los casos porque no distingue lesiones benignas de malignas. Su principal aplicación es cuando hay dificultad para diferenciar casos limítrofes de bocio con hipertiroidismo (difuso o nodular) y tiroiditis, y aun aquí tiene sus limitaciones; otra de sus aplicaciones es para detectar metástasis de cáncer diferenciado de tiroides y su tratamiento, en cuyo caso las dosis de  $I^{131}$  son diferentes a las del gammagrama convencional.

## TRATAMIENTO

El manejo del nódulo tiroideo es controversial, pero las indicaciones de tratamiento quirúrgico sin considerar la edad y terreno del paciente, derivan esencialmente de 2 aspectos:

1) Presencia de síntomas provocados por el nódulo:

*Tamaño:* nódulos grandes (> 4 cm de diámetro) o que exhiben un crecimiento significativo, presentan signos y síntomas de compresión, causan incomodidad o preocupación cosmética.

*Función:* la otra indicación quirúrgica es la presencia de un adenoma tóxico, como alternativa al tratamiento con yodo radioactivo. La cirugía debe realizarse en eutiroidismo previo tratamiento con fármacos antitiroideos para evitar la complicación de la crisis tiroidea.

Los quistes tiroideos pueden ser resueltos con punción-aspiración del líquido, aunque pueden recurrir y requerir cirugía.

2) Indicación dependiente de los resultados de la PAAF o citología diagnóstica, indicándose cirugía ante sospecha o confirmación de malignidad (ver cáncer de tiroides).

La extensión de la cirugía depende del tipo de tumor. La lobectomía o hemitiroidectomía se puede recomendar como paso inicial para las neoplasias foliculares (pudiendo resultar en el tratamiento definitivo cuando en la AP diferida no hay hallazgos que indiquen completarla). Evita la necesidad de tratamiento hormonal de reemplazo y el mayor riesgo de complicaciones asociado a la tiroidectomía total. Las complicaciones quirúrgicas incluyen parálisis transitoria o permanente de cuerdas vocales (1-2 y 0.5-1.0%, respectivamente) por lesión del nervio laríngeo recurrente, hipocalcemia transitoria o permanente en caso de tiroidectomía total (1.0 y 0.5%), y hematomas e infección de la herida (0.5 y 0.3%).

Todos los demás nódulos eutiroides benignos asintomáticos solo se necesita un seguimiento.

La *vigilancia* de los nódulos tiroideos toma en cuenta 3 patrones:

*Clínico:* nódulo estable o que crece.

*Citológico:* benigno o sospechoso.

*Ecográfico:* con o sin signos de sospecha de malignidad.

Los nódulos que exhiben un crecimiento significativo (aumento del diámetro del 20% o más con un aumento mínimo de 2 mm), características ecográficas o citología sospechosa, la mayoría de las pautas recomiendan repetir la PAAF dentro de los 6 a 12 meses.

Los nódulos con patrón citológico y ecográfico de bajo riesgo, el intervalo de seguimiento recomendado es de 12 a 24 meses.

La vigilancia a largo plazo para nódulos ecográficamente estables debería alargarse, pero los intervalos de monitoreo ideales no están definitivamente establecidos.

#### **REFERENCIAS BIBLIOGRAFICAS**

Maxwell C, Sipos JA. Clinical diagnostic evaluation of thyroid nodules. *Endocrinol Metab Clin North Am.* 2019;48(1):61-84.

Knobel M. Etiopathology, clinical features, and treatment of diffuse and multinodular nontoxic goiters. *J Endocrinol Invest.* 2016;39(4):357-73.

Kravets I. Hyperthyroidism: diagnosis and treatment. *Am Fam Physician.* 2016 Mar 1;93(5):363-70.

Cimarra Figueiras L, Kenny J, Mandirola F, Caraballo M, Acevedo C, Bounous M. Diagnóstico y tratamiento de las enfermedades quirúrgicas de la glándula tiroides. Oficina del Libro-FEFMUR. Montevideo, 2006.