



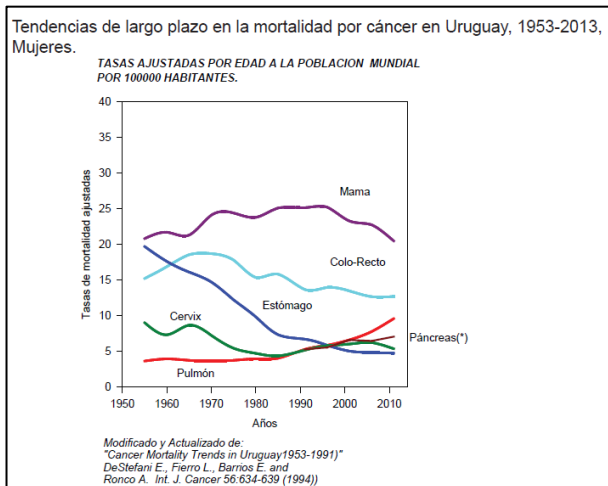
Clínicas Quirúrgicas Facultad de Medicina
Universidad de la República. Uruguay 2018

CANCER DE MAMA

Dr. Pablo Sciuto Varela

INTRODUCCION

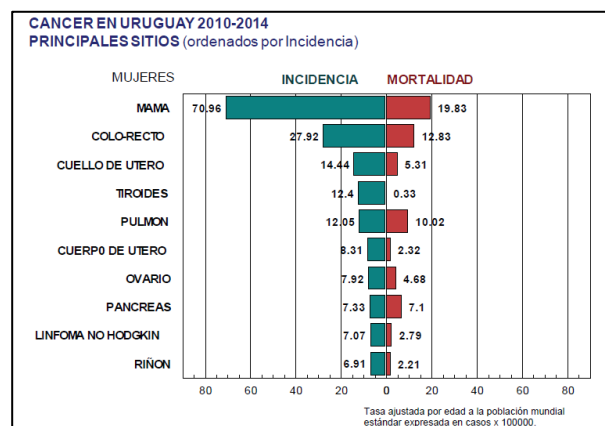
El cáncer de mama es la principal causa de muerte por cáncer en mujeres uruguayas. Datos epidemiológicos de la Comisión Honoraria de Lucha contra el Cáncer revelan una incidencia de 73,1/100000 habitantes y una mortalidad de 21,09/100000. Recientemente, el Ministerio de Salud Pública (MSP) informó que en Uruguay se diagnostican por año 1850 mujeres con cáncer de mama, lo que corresponde a 5 casos por día y 2 mujeres fallecen diariamente por causa de esta enfermedad. En Uruguay, el riesgo de padecer cáncer de mama a lo largo de la vida es de 1 de cada 8-10 mujeres. Estas cifras, ponen de manifiesto el importante problema en salud que enfrentamos y lo preparado que debe estar nuestro sistema de salud para darle resolución.



Factores de riesgo

La etiopatogenia del cáncer de mama es multifactorial y se vincula a una compleja interacción de herencia, factores ambientales y estilo de vida, lo cual explica la importante variación geográfica de esta enfermedad en el mundo. El gran peso de los factores culturales, dietéticos y ambientales queda demostrado al ver como los inmigrantes igualan la incidencia

de esta enfermedad luego de 2 o 3 generaciones. Algunos factores de riesgo se consideran mayores y otros menores, algunos pueden ser modificables y otros no. Los dos factores de riesgo mayores o principales y a su vez no modificables son el sexo femenino y el envejecimiento.

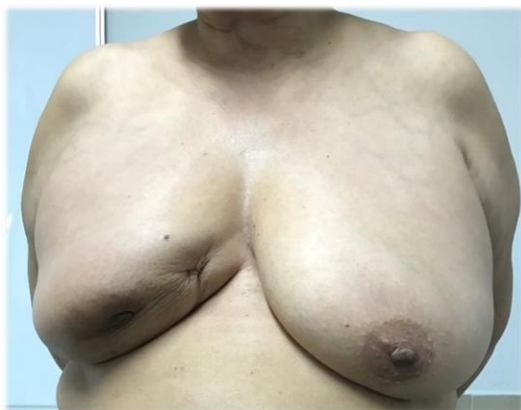

La curva de incidencia es bimodal con un primer pico de incidencia entre los 40 y 45 años y el segundo, que es el que alcanza niveles más elevados, entre los 60 y 65 años. La gran mayoría de los cánceres de mama son esporádicos (65-70%) pero un subgrupo son familiares (15-20%) o hereditarios (5-10), por lo cual interrogar antecedentes familiares, es muy importante justamente para estimar el riesgo. Los antecedentes de cáncer de mama de familiares de primer grado, la edad de presentación, la bilateralidad y la evolución de la enfermedad son los de mayor peso. Pero también hay que interrogar antecedentes familiares de cáncer de ovario o padre con cáncer de mama, incluso tumores como cáncer de estómago, próstata o de colon pueden conformar algún síndrome hereditario. Lo importante es sospecharlo al desarrollar el famiograma de la paciente caso y constatar algún patrón de herencia o también sospecharlo frente a toda mujer joven que se presente con cáncer de mama. Diagnosticarlo es importante para nuestra paciente ya que puede tener implicancias en el tratamiento, pero sobre todo para su descendencia ya que la penetrancia de estos genes puede ser tan elevada como del 80%.

En relación a patologías predisponentes, las enfermedades benignas proliferativas se consideran de riesgo para cáncer de mama. La

presencia de hiperplasia ductal y lobulillar sobre todo con atipías, las neoplasias lobulillares no invasivas y las lesiones papilares sobre todo con atipías, deben hacer pensar en conductas de control o tratamientos diferentes a la mujer sana y con riesgo convencional. En cambio, patologías benignas muy frecuentes como el fibroadenoma o la condición fibroquística no otorgan un riesgo significativo de cáncer y pacientes con estos antecedentes requieren un control estándar.

El cáncer de mama está vinculado a la historia hormonal -estrogénica- de la paciente; además se entiende que la maduración completa del tejido mamario se da con la lactancia y este hecho se considera un factor protector. Aceptando estos preceptos, es que interrogamos factores como la edad de menarca y menopausia, el número de embarazos y la edad del primer embarazo, paridad y lactancia. Un aspecto en controversia es la existencia de relación entre el estímulo estrogénico exógeno provocado por anticonceptivos orales (ACO) y terapia de remplazo hormonal (TRH), y el incremento del riesgo de cáncer de mama que para algunos investigadores lo aumenta levemente. Más allá del eventual sesgo y falta de actualización en la utilización de drogas de algunos estudios, la mayoría de los mastólogos no recomiendan los anticonceptivos orales en pacientes jóvenes, nulíparas y con cargados antecedentes familiares o antecedentes personales de cáncer de mama. La TRH, se recomienda utilizarla en períodos cortos, en pacientes muy sintomática en donde la calidad de vida está afectada por la deprivación hormonal.



Cáncer de mama avanzado. Signo de capitonaje

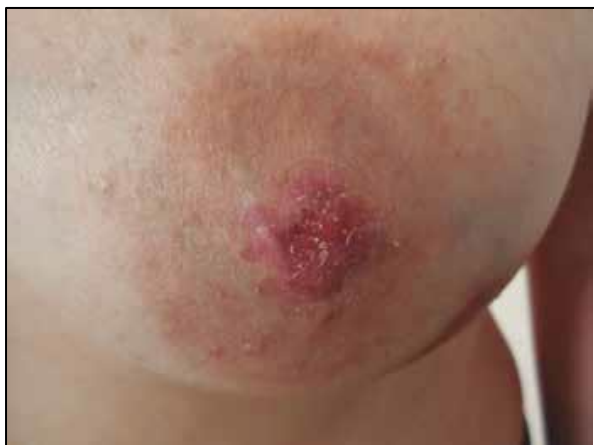En relación a factores raciales, los judíos principalmente asquenazi, tienen mayor riesgo de cáncer de mama, y las mujeres de raza blanca mayor que las de raza negra. Varias publicaciones adjudican mayor riesgo a mujeres que consumen dietas ricas en grasas, y pobres en vegetales y frutas, no práctica de ejercicio, tabaquismo, consumo de alcohol, aunque otros estudios al respecto no han sido concluyentes.

MANIFESTACIONES CLINICAS

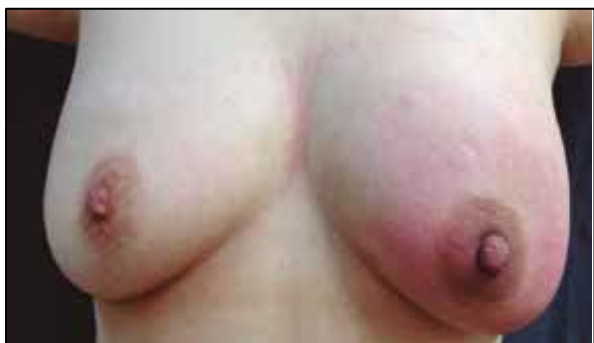En lesiones clínicamente manifiestas el motivo de consulta más común es el hallazgo de una tumoración indolora en la mama. En pacientes añosas un familiar puede notar cambios en el pezón (umbilicación, asimetrías o retracciones), una masa visible o una ulceración en la piel. Ocasionalmente la paciente nota una adenomegalia axilar metastásica sin haber percibido el tumor primario o concurre con una mastitis no infecciosa debida a un cáncer inflamatorio. La anamnesis debe indagar los factores de riesgo ya mencionados.

Los síntomas y signos de mayor sospecha de cáncer son la presencia de un tumor duro-pétreo indoloro y de rápido crecimiento. Algunos elementos constatables al examen físico se consideran patognomónicos de cáncer de mama, como el anclaje y el capitonaje; otros además, definen enfermedad locoregional avanzada como la piel de naranja (edema del dermis por bloqueo linfático) o signos inflamatorios sin infección local. Con la presencia de estos elementos en por lo menos un tercio de la mama establecemos el diagnóstico de cáncer de mama inflamatorio. Otros signos más tardíos son la ulceración o la formación de una coraza con retracción e implantes nodulares de la piel. Para el examen del tumor es útil guiarse en la clásica nemotecnia *SI LI TA FOR SU CON MO RE SEN*. Siempre debe examinarse la mama contralateral y las regiones de drenaje linfático (axilar y supraclavicular homolateral); el hallazgo de adenomegalias duras o pétreas e indoloras define la presencia de estadios locoregionales avanzados. Otras formas de presentación menos frecuentes involucran el

complejo areola-pezón, como la retracción o umbilicación del pezón, telorragia (salida de sangre por el pezón) generalmente unilateral y uniorifical, o una lesión eczematosa de la areola que caracteriza a la enfermedad de Paget de la mama.



Cáncer de mama. Enfermedad de Paget.



Cáncer de mama inflamatorio

La diseminación sistémica en el cáncer de mama puede cursar asintomática tiempo variable y la repercusión general es un elemento clínico muy tardío. Si bien se relaciona al subtipo tumoral, la localización metastásica más frecuente es la ósea que puede manifestarse por dolor persistente bien localizado con componente nocturno. La diseminación visceral es menos frecuente y generalmente se diagnostica por imágenes siendo muy tardía su manifestación clínica; su presencia marca peor pronóstico que la ósea. Las metástasis encefálicas son más frecuentes en algunos subtipos moleculares que en otros. A nivel de tórax y pleuro-pulmonar puede determinar masas pulmonares, derrame pleural, linfangitis carcinomatosa que se manifestaran clínicamente en mayor o menor medida a través de disnea. Menos frecuente

aún es la presencia de signos o síntomas del síndrome mediastinal.

El diagnóstico diferencial del cáncer de mama debe establecerse con nódulos, cicatrices y tumoraciones mamarias de carácter benigno (fibromas, necrosis grasa, enfermedad fibroquística, infecciones mamarias) y con imágenes calcificadas benignas.

ANATOMÍA PATOLÓGICA

La información que nos proporciona el estudio histopatológico a través de las diversas técnicas de análisis nos ha permitido conocer mejor esta enfermedad, adjudicarle diferentes pronósticos y presumir diferentes respuestas a los tratamientos, por lo cual, el correcto manejo de esta información permitirá individualizar la mejor estrategia terapéutica para la paciente.

Si bien en la mama existen cánceres de origen mesenquimático (sarcomas) y tumores mixtos (Phyllodes –maligno-), su conjunto representa alrededor del 1 %, por lo cual nos remitiremos solamente al análisis del cáncer más frecuente que son los de origen epitelial de la unidad ducto lobulillar.

La variedad más frecuente (cerca del 70%) es el carcinoma ductal (CD) sin otra especificación (en inglés NOS). Los CD mejor diferenciados como el tubular o el mucinoso, tienen mejor pronóstico que el CDNOS. Existen varios subtipos histológicos siendo los mejor diferenciados en general, de mejor pronóstico que los menos diferenciados y allí radica la importancia de su diagnóstico histológico.

Le sigue en frecuencia el carcinoma lobulillar (CL), el cual presenta características clínicas y evolutivas que lo diferencian del CD. El CL hasta en un 30% de los casos es multicéntrico y en aproximadamente un 15% bilateral. Suelen ser tumores irregulares y pobremente delimitados, de difícil definición macroscópica. Tienen receptores estrogénicos positivos en alrededor del 80% de los casos (algo mayor que la observada en tumores ductales) y de progesterona entre el 60-70%.

Ambos (CD y CL) podrán definirse, desde el punto de vista anatomopatológico, como

invasores o *in situ* según comprometan o no la membrana basal.

Otra característica importante que define la anatomía patológica es el *grado histológico* (GH) que se clasifica de 1 a 3 (según la formación de túbulos, el grado nuclear y el índice mitótico); la mayoría corresponden al grado 2. El score pronóstico de Nottingham relaciona el riesgo de recaída combinando el tamaño del tumor, el GH y la presencia de compromiso ganglionar de donde su importancia dentro del informe. Otros elementos importantes que comportan peor pronóstico son la presencia de *angio o linfo invasión* y el *Ki 67*, índice que define la replicación celular y por lo tanto es mayor en tumores más agresivos.

A partir de los trabajos de Perou CM (2000) utilizando paneles (*microarrays*) genéticos se logró un importante avance en el conocimiento de los patrones de expresión genética del cáncer mamario. Debido al costo de la técnica *microarrays*, en la práctica diaria se utilizan técnicas “subrogantes” como la inmunohistoquímica (IHQ), que a pesar de no brindar una clasificación molecular permite aproximar el estatus de los receptores hormonales y HER2 con un error de hasta 30%.

Basados en la presencia de receptores hormonales (RRHH) de estrógeno (RE) y de progesterona (RP), el cáncer de mama se divide en 3 subtipos moleculares:

Luminales corresponden a los tumores que son RE+ y RP+

HER2/neu son negativos para los anteriores, pero sobre expresan el receptor 2 del factor de crecimiento epidérmico humano (HER2neu)

Triple negativos cuando son RE-, RP- y HER2-

Existen subclasificaciones dentro de estos subgrupos que pueden combinar RH + con expresión concomitante HER2; también podemos considerar un punto de corte para el Ki67 y con ello discernir entre los Luminales A y B y más recientemente una subtipificación de los triple negativos en 6 subgrupos.

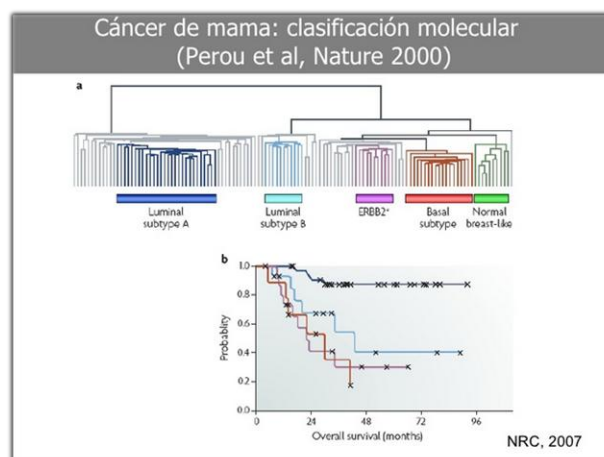


Tabla 24.6: CORRELACIÓN DE LOS DIFERENTES SUBTIPOS DE CÁNCER DE MAMA CON LAS CARACTERÍSTICAS INMUNOHISTOQUÍMICAS (ST. GALLEN, 2013)*

	RE (I %)	RP	Ki-67	HER2
Luminal A-like	Positivo	≥ 20%	< 14%	Negativo
Luminal B-like HER2 negativo	Positivo	< 20%	≥ 14%	Negativo
Luminal B-like HER2 positivo	Positivo	Indiferente	Indiferente (alto)	Positivo
HER2 no luminal (HER2 enriquecido)	Negativo	Negativo	Indiferente (alto)	Positivo
Triple negativo	Negativo	Negativo	Indiferente (alto)	Negativo

*Goldhirsch A, et al. Ann Oncol. 2013;24:2206-31.

Como concepto general, más allá de las clasificaciones es importante saber que a estadios similares, la supervivencia de los diferentes subtipos moleculares puede ser notoriamente diferente, siendo los Luminales los de mejor pronóstico. También el conocimiento de estas clasificaciones nos permite planear el mejor tratamiento, ya que los tumores RE+ responden a terapia hormonal y los HER2 son pasibles de terapia de blanco molecular, por lo cual la clasificación en subtipos moleculares es además de pronóstica, predictiva de respuesta tratamiento.

DIAGNOSTICO

De acuerdo con los objetivos de las políticas de prevención en salud (screening), el diagnóstico del cáncer de mama debería realizarse en una etapa preclínica ya que suele ser visible por imágenes antes de ser palpable. Cuanto más precoz el diagnóstico mejor es el pronóstico.

El diagnóstico en etapa preclínica se realiza a través del screening mamográfico. Sin querer tomar parte del debate entre las diferentes recomendaciones del MSP, la Sociedad de

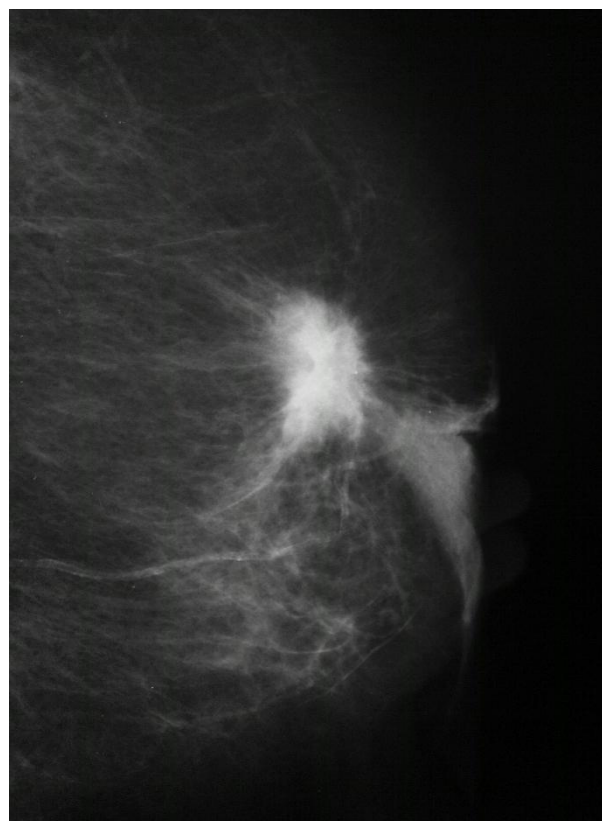Mastología del Uruguay y la Sociedad de Radiología del Uruguay, en cuanto a si la mamografía de screening debe comenzar a realizarse a los 40 años o posteriormente y si debe ser anual o bianual, debemos considerar al tomar nuestra decisión, la altísima incidencia de cáncer de mama de nuestro país, que el temor a los cánceres radio inducidos es infundado y que se salvan muchísimas más vidas por obtener un diagnóstico precoz de esta enfermedad que el eventual riesgo de tumores radio inducidos. La mayoría de las unidades de Mastología promueven la mamografía anual a partir de los 40 años en pacientes con riesgo estándar. Probablemente para la paciente de alto riesgo el control deba comenzar 10 años antes que la edad de diagnóstico de cáncer de mama de su familiar de primer grado y deban considerarse otros estudios y otras conductas.

El diagnóstico clínico se basa en la presencia en la mama de un tumor duro-pétreo, indoloro y de rápido crecimiento, así como también en los hallazgos físicos referidos previamente, como cambios en el pezón (umbilicación, asimetrías o retracciones), anclaje, capitonaje, piel de naranja, ulceración o signos inflamatorios sin infección local. La asociación de adenomegalias axilares duras e indoloras define un estadio loco-regional avanzado. Incluso frente a un nódulo que carezca de estas características típicas, por jerarquía debe ser el planteo inicial sobre todo si está en una edad correspondiente a los picos de incidencia o tiene antecedentes familiares de cáncer de mama.

Debe tenerse presente que si bien es infrecuente, el cáncer de mama existe en el hombre por lo que debe considerarse este diagnóstico en tumoraciones que lo remeden en pacientes de sexo masculino.

El diagnóstico definitivo de cáncer de mama combina estudios de imagen y cito-histología.

La mamografía es el principal método de estudio ya que permite realizar el diagnóstico del cáncer mamario en etapa preclínica y por su amplia disponibilidad es idóneo para el screening. La ecografía mamaria es un estudio complementario de la mamografía,



BI-RADS 5: nódulo denso y espiculado.

particularmente útil en mujeres con densidad radiológica elevada; debe ser interpretada en conjunto con la mamografía y no se considera estudio de screening.

En algunas situaciones la Resonancia Nuclear Mamaria con gadolinio puede estar indicada, quedando su indicación a criterio del mastólogo.

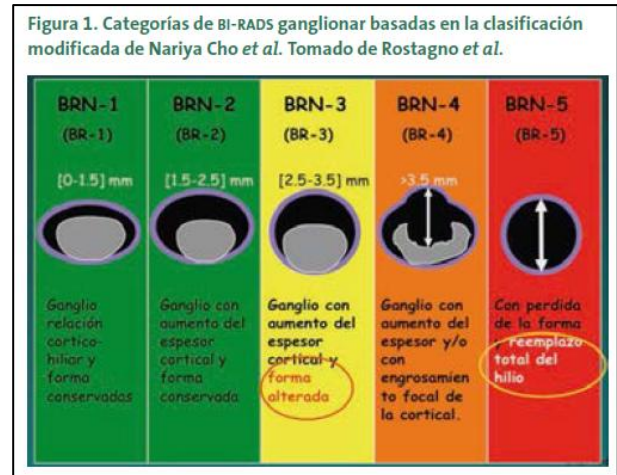
Los informes de los tres estudios mencionados establecerán, en base a determinadas características, si estamos ante un estudio normal o si presenta hallazgos (de certeza o probabilidad) que sugieren benignidad o malignidad. El lenguaje descriptivo que debe utilizarse para informar estos estudios es el denominado BI-RADS (*Brest Image Reporting And Data System*) regulado por el Colegio Americano de Radiología. Su utilización permite que todos entendamos de qué tipo de lesión hablamos, que riesgo tiene y además que conducta es la más adecuada para su manejo, por lo que no debería usarse cualquier otra nomenclatura. El informe mamográfico se basa en el hallazgo de masas, distorsiones de la arquitectura o calcificaciones sospechosas. El informe BI-RADS 0 corresponde a un

estudio inconcluso o incompleto. Cuando el radiólogo informa categoría 1 y 2, significa hallazgo normal o cambios benignos y el riesgo de lesión maligna es nulo. La categoría 3 indica lesión con muy bajo riesgo de malignidad (2%) por lo que la conducta sugerida es una vigilancia mediante un control de imagen anticipado. La categoría 4 observa cambios con probabilidad de corresponder a un cáncer; se subdivide de acuerdo al riesgo en 4A baja sospecha (2-20%), 4B moderada (11-50%), 4C (51-95%).

En la categoría 5 los cambios seguramente corresponden a cáncer: nódulo denso y espiculado, calcificaciones pleomórficas, retracción de piel, distorsión de la arquitectura mamaria o calcificaciones lineales delgadas en un segmento (riesgo superior al 95%). La categoría 6 se utiliza en pacientes con diagnóstico de cáncer de mama establecido.

Las lesiones imagenológicas con sospecha o certeza de malignidad (categorías 4 y 5) deben punzarse para certificar el diagnóstico. Actualmente, la metodología para la extracción de la muestra del tumor es a través de instrumentos que obtienen muestras histológicas (*core biopsy*) por corte de tejido o corte de tejido y aspiración. Esta tendencia se sustenta en que la biopsia core tiene una mayor sensibilidad, capacidad de distinguir carcinoma in situ de invasor y conocer la IHQ en relación a la punción aspiración con aguja fina (PAAF) que solo obtiene una muestra citológica, permitiendo establecer la mejor estrategia de tratamiento para la paciente.

Más allá de extremar en el examen físico las maniobras para determinar si estamos ante una paciente con axila positiva o negativa, el índice de falso negativos en manos inexpertas, o pacientes de difícil valoración (obesas) es tan alto como 50%. Por ello la valoración debe completarse con una ecografía de axila; ésta permite pesquisar adenopatías sospechosas y frente a su hallazgo se debe realizar la punción para estudio citológico. Así como el lenguaje para el tumor primario es el BI RADS existe uno para los ganglios axilares, el cual otorga sospecha de malignidad siendo uno de los más utilizados la clasificación de BEDI.



Establecido el diagnóstico de cáncer de mama y la situación de la axila, debe valorarse la eventual diseminación sistémica. No se solicitan todos los estudios en todas las pacientes por igual y la conducta debe ser individualizada. Como guía general, frente una axila positiva debe pesquisar diseminación a distancia con centellograma óseo y tomografía computada de tórax y abdomen. Misma consideración cabe para tumores grandes o de subtipo molecular agresivo El PET scan no se utiliza de rutina y se está investigando su utilidad en la evaluación primaria. Los marcadores tumorales son útiles en el seguimiento en la pesquisa de recaídas. Además de los estudios de laboratorio de rutina, la valoración cardiovascular con ecocardiograma es necesaria cuando existe indicación drogas que pueden ser cardiotóxicas.

Estadificación

La 8va edición de la AJCC vigente desde 2018, basa la estadificación en el tamaño tumoral, número de adenopatías axilares metastásicas y presencia de metástasis a distancia (TNM). Además, incorpora el GH, la presencia de RE, RP y HER2 siendo la primera vez que considera el índice de recurrencia (del inglés RS) que se obtiene de plataforma genética OncotypeDx (Ver Anexo al final del capítulo)

TRATAMIENTO

El tratamiento del cáncer de mama es individualizado y encuentra sus mejores resultados dentro de un equipo

multidisciplinario integrado por cirujano mastólogo, imagenólogo, oncólogo clínico y radioterapeuta, psicólogo médico e internista. Sus pilares terapéuticos son cirugía, radioterapia (RT), quimioterapia, hormonoterapia y terapia de blanco (target). Es importante conocer las indicaciones y las variedades de cada uno de estos tratamientos pero sobre todo en qué orden se indicaran y cuál será la mejor estrategia de acuerdo al estadio de la enfermedad.

Tratamiento loco-regional

En los estadios tempranos el objetivo es erradicar la enfermedad loco-regional (mama y axila) y obtener resultados cosméticos adecuados. El procedimiento estándar actual se denomina *tratamiento conservador* y se basa en la cirugía y radioterapia (RT).

La cirugía de intención curativa debe lograr reseca el tumor pasando por tejido mamario sano (márgenes libres de enfermedad). Este plan incluye radioterapia *adyuvante* (posoperatoria) del volumen mamario con sobreimpresión (*Boost*) del lecho tumoral, para disminuir el riesgo de recurrencia en la mama remanente. Clásicamente se entregan 50 GY al volumen mamario y entre 10 y 20 GY al lecho de resección.

Determinadas condiciones pueden imposibilitar la cirugía conservadora, como la presencia de enfermedad multicéntrica o multifocal o que existan contra indicaciones para complementar la cirugía con RT (antecedentes de RT del mediastino, enfermedades del colágeno). Una mala relación entre el volumen tumoral y el volumen mamario (tumor grande en mama pequeña) también puede imposibilitar lograr una resección con un adecuado resultado estético y condicionar una mastectomía total de necesidad. En esta situación puede considerarse la indicación de un tratamiento *neoadyuvante* (QT previa a la cirugía) que en muchos casos logra disminuir el volumen del tumor y eventualmente posibilitar un tratamiento conservador que inicialmente no fuese posible.

En pacientes en que se es necesaria la realización de una mastectomía total, la RT

para el lecho se indica cuando el tumor era de 5 o más cm.

El manejo de los ganglios axilares es un tema de controversia pero también evoluciona hacia estrategias quirúrgicas más conservadoras. La linfadenectomía o vaciamiento axilar (VAX) ha dejado de realizarse en forma sistemática como parte del tratamiento del cáncer de mama y estadificación estándar de la axila. Actualmente tiene indicación frente a la confirmación de metástasis en los ganglios de la axila. La confirmación de este compromiso ganglionar (*axila positiva*) puede realizarse durante la estadificación preoperatoria (ecografía axilar con punción positiva) o en pacientes con aparente axila negativa, durante la cirugía mediante un procedimiento denominado técnica de *ganglio centinela* (GC). Esta técnica consiste en la inyección de radioisótopos en la mama e identificar de forma radioguiada el o los ganglios axilares donde migró el radioisótopo. Estos ganglios (GC) se extirpan y se entregan al patólogo que debe informar si son positivos (metastásicos) o negativos; en el primer caso generalmente se completa el VAX, mientras que si el GC es negativo éste no se realiza.

En pacientes con axila positiva documentada (ecografía axilar con punción positiva) que reciben tratamiento *neoadyuvante*, la conducta clásica es incluir en la etapa quirúrgica el VAX. Pero actualmente hay protocolos que admiten que si hay respuesta clínica favorable luego de la neoadyuvancia, pueden reevaluarse mediante ecografía axilar y si no hay enfermedad evidente, practicar la técnica de GC para eventualmente evitar el VAX.

La RT axilar está indicada cuando existen más de 3 ganglios positivos, y cuando presente entre 1 y 3 pero con características histopatológicas de tumor agresivo. En pacientes de buen pronóstico puede indicarse RT hipo fraccionada.

En el tratamiento conservador la cirugía dispone de técnicas oncoplásticas para lograr buenos resultados cosméticos. Pero si del análisis de la situación individual surge que no puede evitarse la mastectomía total esta

debería ofrecerse en conjunto con posibilidades reconstructivas (implantes). Las técnicas incluyen mastectomías totales conservando piel o el complejo areola pezón y el uso de implantes transitorios (expansores) que posteriormente se sustituyen por definitivos o implantes directos. Una vez culminada el tratamiento sistémico se realizan cirugías que buscan lograr simetría entre la reconstrucción realizada y la mama remanente.

Tratamiento sistémico

En pacientes con estadios avanzados o diseminados el objetivo es controlar la enfermedad sistémica buscando prolongar la sobrevida y la calidad de vida, para lo que se dispone de quimioterapia (QT), hormonoterapia (HT) y terapia de blanco (target).

La indicación de QT actualmente debe ser individualizada. Analizar la indicación implica considerar el estadio, subtipo histológico, factores histopatológicos del tumor y el subtipo molecular; además se puede recurrir a paneles genéticos predictivos de riesgo de recaída. En general se admite que para tumores *triple negativos* y *HER2* la QT es la regla más que la excepción. Podría no plantearse en tumores de estos subtipos si son pequeños (1 cm), con axila negativa, o subtipos histológicos de buen pronóstico (adenocarcinoma ductal, apócrino). En estos casos los paneles genéticos, pueden estar indicados para evaluar el riesgo de recurrencia. Los planes de drogas habitualmente utilizadas incluyen antraciclina (adriamicina – doxorubicina) y taxanos (paclitaxel – docetaxel).

Los tumores *Luminales*, sobre todo los Luminales A tienen bajas tasas de respuesta a la QT. Los Luminales B tienen mayor respuesta y el beneficio de la QT debe analizarse en forma individualizada considerando subtipo histológico, axila positiva o negativa y el índice de recidiva que proporciona el Oncotype DX.

Para subtipos moleculares con RH+ la HT con tamoxifeno (pre menopáusica) o anastrozol (postmenopáusica) está indicada siendo la duración estándar 5 años, o plantearse régimen extendido a 10 años cuando en pacientes con mayor riesgo de recurrencia. También debe

considerarse la supresión ovárica temporal farmacológica (con goserelina) o incluso quirúrgica en pacientes jóvenes de alto riesgo o con más de 3 ganglios positivos.

Los tumores HER2 positivos son pasibles de terapia de blanco (target) utilizando Trastuzumab y Pertuzumab. El Trastuzumab se indica en tumores mayores al cm y durante un año.

La planificación del tratamiento sistémico siempre debe ser individualizado.

La *neoadyuvancia* se plantea en pacientes que presentan un estadio loco-regional avanzado (estadio III). No obstante, puede indicarse en estadios más tempranos si existe una relación tamaño de la mama / volumen tumoral desfavorable para un tratamiento conservador, con la intención que una eventual disminución de éste último permita una cirugía conservadora. Las últimas guías comenzaron a recomendar la neoadyuvancia en tumores que aún teniendo buena relación mama-tumor sean HER 2 + de 2 o más cm y esta conducta también comenzó a trasladarse a los triple negativos de por lo menos 2cm.

En tumores Luminales A habitualmente se plantea tratamiento quirúrgico de inicio (si se plantea neoadyuvancia debe realizarse con hormonoterapia ya que no hay buena respuesta a la QT). En tumores Luminales B se planifica según el tamaño del tumor, características de la mama, diseminación a axila, e índice de recurrencia.

PRONÓSTICO Y PROFILAXIS

El pronóstico del cáncer de mama depende de múltiples variables, siendo las dos fundamentales el estadio y la edad de la paciente. En los estadios tempranos, los porcentajes de sobrevida son elevados. Los estadios avanzados y pacientes jóvenes con tumores agresivos (triple negativos que no responden a QT, son las situaciones de peor pronóstico.

El cáncer de mama no se puede prevenir; se recomienda el ejercicio físico, evitar tabaquismo, consumo de alcohol y la obesidad tras la menopausia, pero el mayor impacto en la sobrevida se logra con el diagnóstico en

etapa pre clínica realizando mamografías de screening.

REFERENCIAS

Guidelines NCCN: Breast Cancer, Version 1.2017

Domínguez Cunchillos F, Ballester Sapiña JB, de Castro Parga G. Guías clínicas de la Asociación Española de Cirujanos. Cirugía de la mama. 2da edición, 2017.

González E, Noblía C. Diagnóstico y tratamiento del Cáncer de mama. Guía de procedimientos. Instituto de Oncología Angel Roffo. 2016

LluchHernandez A. Guías sociedad española de senología y patología mamaria. Factores pronósticos y predictivos de cáncer de mama. Una visión evolutiva de la morfología a la genética. 2017.

ANEXO

▼ Definición del tumor primario (T) – clínica y patológica.

- Categoría T	- Criterios de T
• TX	El tumor primario no puede ser evaluado
• T0	No hay evidencia de tumor primario
• Tis (CDIS)*	Carcinoma ductal <i>in situ</i>
• Tis (Paget)	Enfermedad de Paget del pezón NO asociada a carcinoma invasivo ni carcinoma <i>in situ</i> (CDIS) en el parénquima mamario subyacente. Los carcinomas en el parénquima mamario asociados a la enfermedad de Paget se clasifican en función del tamaño y las características de la enfermedad parenquimatosa, aunque la presencia de la enfermedad de Paget debe seguir siendo observada
• T1	Tumor ≤ 20 mm en su diámetro mayor
T1mi	Tumor ≤ 1 mm en su diámetro mayor
T1a	Tumor > 1 mm pero ≤ 5 mm en su diámetro mayor (alrededor de cualquier medida 1,0-1,9 mm a 2 mm)
T1b	Tumor > 5 mm pero ≤ 10 mm en su diámetro mayor
T1c	Tumor > 10 mm pero ≤ 20 mm en su diámetro mayor
• T2	Tumor > 20 mm pero ≤ 50 mm en su diámetro mayor
• T3	Tumor > 50 mm en su diámetro mayor
• T4	Tumor de cualquier tamaño con extensión a pared torácica y/o piel (ulceración o nódulos macroscópicos); la invasión de la dermis por sí sola no califica como T4
T4a	Extensión a pared torácica; la invasión o adherencia al músculo pectoral en ausencia de invasión de estructuras de la pared torácica no califica como T4
T4b	Ulceración y/o nódulos satélites macroscópicos y/o edema (incluyendo piel de naranja) de la piel que no cumple criterios de carcinoma inflamatorio
T4c	Presencia de T4a y T4b
T4d	Carcinoma inflamatorio (ver reglas de clasificación)

* Nota: El carcinoma lobular *in situ* (CLIS) es una entidad benigna y ha sido eliminado de la clasificación TNM de la AJCC, 8ª edición.

Anexo I. Tabla I. Definición del tumor primario (T) - clínica y patológica.

▼ Definición de metástasis a distancia (M).

Categoría pN	Criterios de pN
M0	No hay evidencia clínica o radiológica de metástasis a distancia*
cM0(i+)	No hay evidencia clínica o radiológica de metástasis a distancia en presencia de células tumorales o depósitos no mayores de 0,2 mm detectados microscópicamente o por técnicas moleculares en sangre periférica, médula ósea, u otros nódulos en tejidos no regionales en pacientes sin signos o síntomas de metástasis.
M1	Metástasis a distancia detectadas por clínica o por medios radiológicos (cM) y/o metástasis con estudio histológico mayores de 0,2 mm (pM).

* Los estudios por imagen no son necesarios para asignar la categoría cM0.

Anexo I. Tabla IV: Definición de metástasis a distancia (M).

▼ Definición de ganglios linfáticos regionales – patológica (pN).

Categoría pN	Criterios de pN
pNX	Los ganglios linfáticos regionales no pueden ser evaluados (ej: no extirpados para su estudio patológico o extirpados anteriormente).
pN0	No se han identificado metástasis en los ganglios linfáticos regionales o sólo se han identificado células tumorales sueltas (ITCs).
pN0(i+)	Sólo ITC (clúster de células malignas no superior a 0,2 mm) en ganglios linfáticos regionales.
pN0(moi+)	Hallazgos moleculares positivos en la reacción en cadena de la polimerasa con transcriptasa inversa (RT-PCR); no se detectan ITCs.
pN1	Micrometástasis; o metástasis en 1-3 ganglios linfáticos axilares; y/o ganglios de la cadena mamaria interna clínicamente negativos con micrometástasis o macrometástasis por biopsia del ganglio centinela.
pN1mi	Micrometástasis (aproximadamente 200 células, mayor de 0,2 mm, pero no mayor de 2,0 mm).
pN1a	Metástasis en 1-3 ganglios linfáticos axilares, al menos una metástasis mayor de 2,0 mm.
pN1b	Metástasis en ganglios centinela de la mamaria interna ipsilateral, excluyendo ITCs.
pN1c	Combinación de pN1a y pN1b.
pN2	Metástasis en 4-9 ganglios linfáticos axilares; o ganglios positivos mamararios internos ipsilaterales por imagen en ausencia de metástasis en ganglios linfáticos axilares.
pN2a	Metástasis en 4-9 ganglios linfáticos axilares (al menos una metástasis mayor de 2,0 mm).
pN2b	Metástasis en ganglios linfáticos de la mamaria interna detectados clínicamente con o sin confirmación microscópica; con patología negativa en los ganglios axilares.
pN3	Metástasis en 10 o más ganglios linfáticos axilares; o en ganglios linfáticos infraclaviculares (nivel III axilar); o ganglios linfáticos positivos en mamaria interna ipsilateral por imagen en presencia de 1 o más ganglios linfáticos positivos en niveles axilares I-II; o en más de 3 ganglios linfáticos axilares con micrometástasis o macrometástasis en la biopsia del ganglio centinela con ganglios de la mamaria interna clínicamente negativos; o en ganglios linfáticos supraclaviculares ipsilaterales.
pN3a	Metástasis en 10 o más ganglios linfáticos axilares (al menos una metástasis mayor de 2,0 mm); o metástasis en los ganglios linfáticos infraclaviculares (nivel III axilar).
pN3b	pN1a o pN2a en presencia de cN2b (ganglios positivos en mamaria interna por imagen); o pN2a en presencia de pN1b.
pN3c	Metástasis en ganglios linfáticos supraclaviculares ipsilaterales.

Nota: Los sufijos (mi) y (f) pueden ser añadidos a la categoría N para denotar la confirmación de metástasis en la biopsia del ganglio centinela o en la punción aspiración con aguja fina/ biopsia con aguja gruesa (FNA/ BAG) respectivamente, SIN resección adicional de los ganglios.

Anexo I. Tabla III: Definición patológica de ganglios linfáticos regionales (pN).